

TRATAMENTO DE FERIDAS COM UTILIZAÇÃO DE FITOTERÁPICO EM PACIENTE VÍTIMA DE
ATROPELAMENTO: RELATO DE CASO

 TREATMENT OF WOUNDS WITH THE USE OF PHYTOTHERAPY IN A PATIENT VICTIM OF TRAINING: CASE
REPORT

 TRATAMIENTO DE HERIDAS CON USO DE FITOTERAPIA EN PACIENTE VÍCTIMA DE ENTRENAMIENTO:
REPORTE DE CASO

¹Carolina Letícia dos Santos Cruz

²Ana Carolina Alvarenga

³Ester Maria Ferreira

⁴Jane de Souza Almeida Lima

¹ Enfermeira. Pharmacure. Orcid:
<https://orcid.org/0000-0001-6136-9504>
² Enfermeira. Pharmacure. Orcid:
<https://orcid.org/0000-0002-6694-0041>
³ Enfermeira. Pharmacure. Orcid:
<https://orcid.org/0000-0003-2639-7977>
⁴ Enfermeira. Pharmacure. Orcid:
<https://orcid.org/0000-0002-9816-3638>
Autor Correspondente
Carolina Letícia dos Santos Cruz

 Rua Guaranésia, 270 - Colégio Batista-
Belo Horizonte - MG, Brasil – CEP:
31110-170. Contato: +55(31) 99577-
7576

 E-mail: carolcruz.enfer@gmail.com
RESUMO

Objetivo: descrever a utilização do fitoterápico tópico na cicatrização de feridas e demonstrar sua eficácia no tratamento de pacientes com feridas crônicas. Método: Estudo qualitativo, descritivo, retrospectivo, com paciente domiciliar, na cidade de Duque de Caxias, Rio de Janeiro. A coleta de dados ocorreu de 31 de março de 2022 a 29 de junho de 2022, utilizando registros em fichas de avaliação, evolução clínica e evolução de registros de enfermagem focando nos principais aspectos relacionados ao histórico de enfermagem, avaliação de feridas, contexto clínico e conduta tópica para o tratamento da ferida. Resultados: Paciente de 19 anos, do sexo feminino, vítima de atropelamento no dia 10/12, previamente hígida, sem nenhuma comorbidade, eutrófica, IMC de 19,7. Manteve 24h de internação, alta em 11/12 com lesão extensa. Lesão com curso desfavorável sendo necessário desbridamento no dia 07/02/2022. Trata-se de ferida traumática, crônica, complexa e de difícil cicatrização. Considerações Finais: O uso de fitoterápicos no tratamento da ferida mostrou-se eficiente e trouxe resultados satisfatórios quanto à cicatrização e o desfecho do caso, durante todo o tratamento. Percebeu-se no desfecho do caso uma completa cicatrização da ferida em um curto período de tempo, durante a utilização do produto não houve nenhuma reação alérgica ou irritabilidade reforçando os benefícios da utilização de componentes naturais no tratamento de feridas.

Palavras-chave: Cicatrização de Feridas; Produto Tradicional Fitoterápico; Atropelamento de Pedestre.

ABSTRACT

Objective: to describe the use of a topical herbal medicine in wound healing and to show its effectiveness in treating patients with chronic wounds. Method: a retrospective, descriptive, qualitative study with a home care patient in the city of Duque de Caxias, Rio de Janeiro, Brazil. Data were collected from March 31st, 2022, to June 29th, 2022, from patient assessment charts, clinical course, and evolution of nursing records focusing on the main aspects related to nursing history, wound assessment, clinical context, and topical treatment of the wound. Results: a 19 -year-old female patient, victim of a hit-and-run on December 10th, previously healthy, with no comorbidity, and with normal weight (BMI of 19.7). She remained hospitalized for 24 hours and was discharged on December 11th with an extensive injury. Due to the unfavorable course of the injury, it was removed on February 07th, 2022. It was a complex, chronic, traumatic, and difficult-to-heal wound. Conclusions: topical herbal medicine was shown to be effective in the treatment of wounds and had positive results as for both healing and the outcome of the case, throughout the treatment. The outcome of the case has shown a complete wound healing in a short period of time. There was no allergic reaction or irritability while using the herbal medicine, which reinforces the benefits of natural components in the treatment of wounds.

Keywords: Wound Healing; Traditional Herbal Medicine; Pedestrian Running Over.

RESUMEN

Objetivo: describir el uso de producto fitoterapéutico tópico para cicatrización de heridas y demostrar su eficacia en el tratamiento de pacientes con heridas crónicas. Método: Estudio cualitativo, descriptivo, retrospectivo, con paciente domiciliar, en la ciudad de Duque de Caxias, Rio de Janeiro, Brasil. La recolección de los datos ocurrió durante el período de 31 de marzo a 29 de junio de 2022, utilizando registros de fichas de evaluación, evolución clínica y evolución de registros de enfermería, concentrando en los principales aspectos relacionados al histórico de enfermería, evaluación de heridas, contexto clínico y conducta tópica para el tratamiento de la herida. Resultados: Paciente de 19 años, del sexo femenino, víctima de atropellamiento en el día 10/12, previamente saludable, sin ninguna comorbilidad, eutrófica, IMC de 19,7. Fue hospitalizada por 24h, recibiendo alta el día 11/12 con lesión extensa. Lesión con curso desfavorable, siendo necesario desbridamiento el día 07/02/2022. Se trata de herida traumática, crónica, compleja y de difícil cicatrización. Consideraciones finales: El uso de productos fitoterapéuticos para el tratamiento de la herida demostró ser eficiente y proporcionó resultados satisfactorios con relación a la cicatrización y al resultado final del caso, durante todo el tratamiento. En el resultado del caso fueron observadas que la cicatrización completa de la herida ocurrió en un período corto de tiempo y que no hubo ninguna reacción alérgica o irritabilidad durante la utilización del producto, reforzando los beneficios del uso de substancias naturales en el tratamiento de heridas.

Palabras-clave: Cicatrización de Heridas; Producto Tradicional Fitoterapéutico; Atropello de Peatón.

INTRODUÇÃO

Caracteriza-se como ferida a interrupção da integridade tecidual, resultando em alterações nas funções fisiológicas do tecido comprometido e das funções anatômicas. A sua classificação será definida como simples, quando todos os processos de cicatrização ocorrem de maneira ordenada, e complexas, quando o processo de cicatrização não ocorre de forma ordenada devido a complicações metabólicas e/ou fisiológicas. Sua etiologia será por fatores externos (traumas/cirurgias), internos (Úlcera venosa/ pé diabético), endógenos (vasculite/psoríase).¹

Considera-se um problema de saúde pública que geram custos aos serviços de saúde, visto que envolverá vários tipos de cuidados, como domiciliar, internações prolongadas, terapias complementares e tratamentos coadjuvantes, ademais percebe-se altos índices de recorrência devido à fragilidade do tecido. Evidencia-se impactos negativos na qualidade de vida do portador da ferida.²

A cicatrização de uma ferida é um processo fisiológico que busca a restauração da continuidade do tecido. É relevante saber reconhecer as três fases de cicatrização, Fase de inflamação ou exsudativa, Fase proliferativa e Fase de maturação ou remodelagem do colágeno. As feridas são classificadas pela forma como se fecham, uma ferida pode se fechar por intenção primária, secundária ou terciária.³

Alguns ativos irão se destacar nas fases do processo de cicatrização, dentre eles: Ácido Hialurônico a 0,2% extraído de frutas, extrato de

Papaína Glicólica a 10%, extrato de Aloe Vera, extrato de Andiroba, óleo de Alecrim, óleo de Melaleuca e óleo de Copaíba.

Assim, o presente estudo teve como questão norteadora: como o uso de fitoterápicos tópicos pode auxiliar na cicatrização de feridas crônicas.

O objetivo geral foi descrever a utilização do fitoterápico tópico na cicatrização de feridas e demonstrar sua eficácia no tratamento de pacientes com feridas crônicas.

MÉTODOS

Estudo qualitativo, descritivo, retrospectivo, com paciente domiciliar, na cidade de Duque de Caxias, Rio de Janeiro. A coleta de dados ocorreu de 31 de março de 2022 a 29 de junho de 2022, utilizando registros em fichas de avaliação, evolução clínica e evolução de registros de enfermagem focando nos principais aspectos relacionados ao histórico de enfermagem, avaliação de feridas, contexto clínico e conduta tópica para o tratamento da ferida. A avaliação da ferida foi realizada pelo enfermeiro responsável pelo caso, e os curativos eram realizados periodicamente pela equipe de enfermagem.

RESULTADOS

Paciente de 19 anos, do sexo feminino, vítima de atropelamento no dia 10/12, previamente hígida, sem nenhuma comorbidade, eutrófica, IMC de 19,7. Manteve 24h de internação, alta em 11/12 com lesão extensa. Lesão com curso desfavorável sendo necessário desbridamento no dia 07/02/2022.

Trata-se de ferida traumática, crônica, complexa e de difícil cicatrização.

A primeira avaliação ocorreu no dia 31/03/2022, a ferida apresentava-se com 95% de granulação e 5% de necrose liquefativa, exsudato moderado de aspecto serosanguinolento, bordas integras, área total de 70 cm², prescrito curativo com Pomada Restauradora 1x ao dia após limpeza com soro fisiológico 0,9%.

Na segunda avaliação em 27/04/2022 percebeu-se uma redução significativa da ferida para 28 cm², com 100% de tecido de granulação, exsudato pequena quantidade de aspecto serosanguinolento, bordas epitelizeadas, mantido conduta anterior.

Na terceira avaliação em 29/05/2022 a lesão apresentava-se com 100% de tecido de granulação, exsudato pequena quantidade de aspecto serosanguinolento, bordas epitelizeadas, área total de 15cm², mantido conduta anterior.

Em 29/06/2022 observou-se completa epitelizeação da lesão, com 100% de tecido de epitelizeação, prescrito Loção revitalizante para hidratação do tecido.

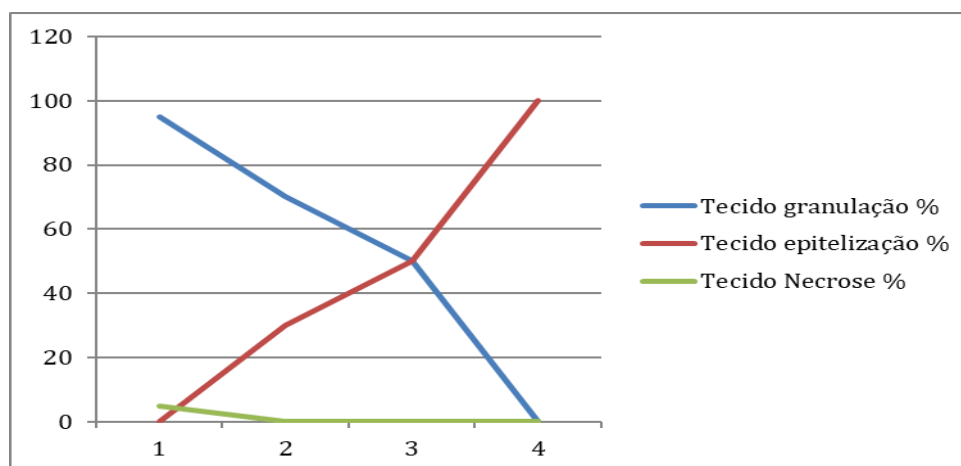
As informações referentes às avaliações e dados e evolutivos da lesão estão descritas nas tabelas e gráficos abaixo:

Tabela 01 – Dados referente à avaliação das feridas

Dias	Altura cm	Largura cm	Área cm ²	Tecido granulação %	Tecido epitelizeação %	Tecido Necrose %	Exsudato qte	Bordas
D1	10	7	70	95	0	5	moderado	íntegras
D2	4	7	28	70	30	0	pequeno	íntegras
D3	3	5	15	50	50	0	pequeno	íntegras
D4	0	0	0	0	100	0	pequeno	íntegras

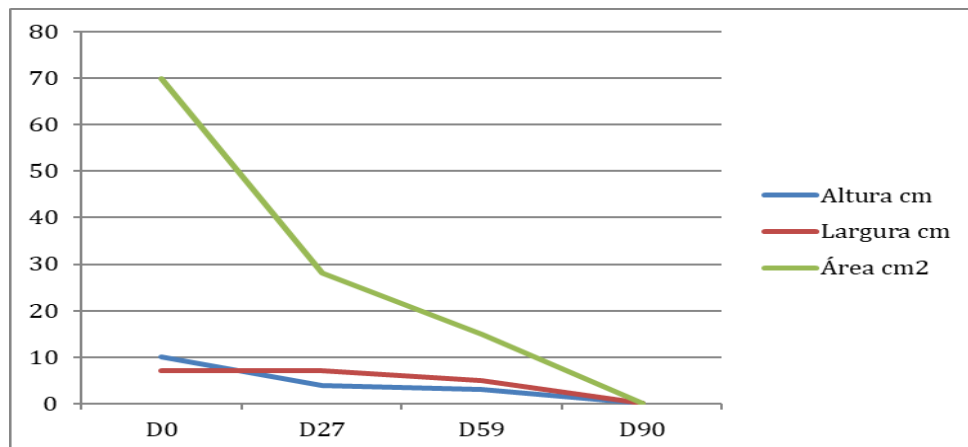
Fonte: Os Autores

Gráfico 01 - Evolução da % de tecidos de acordo com a data de avaliação



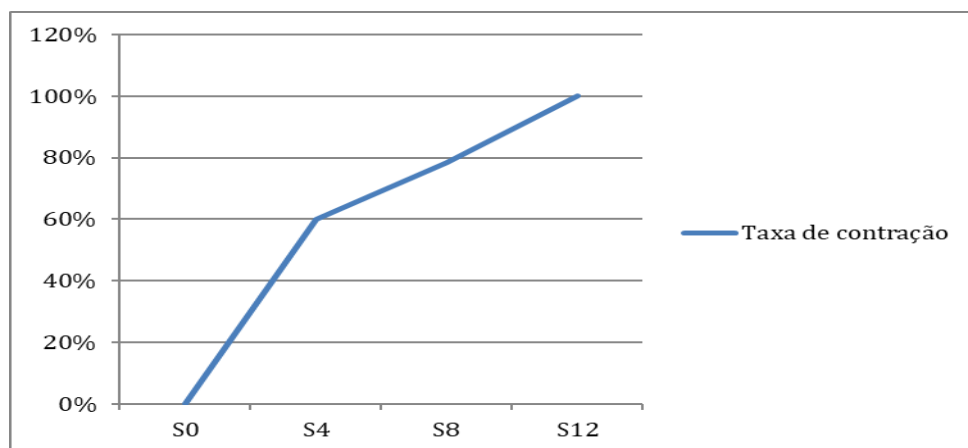
Fonte: Os Autores

Gráfico 02 – Evolução do tamanho da lesão por data de avaliação



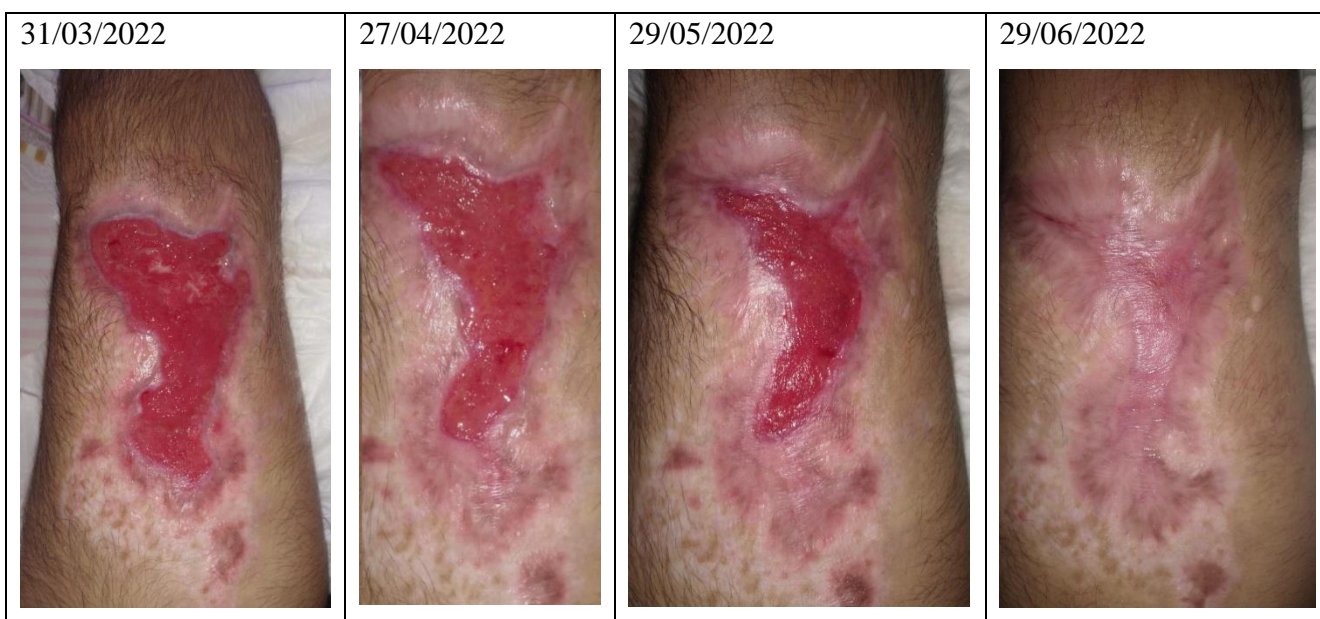Fonte: Os Autores

Gráfico 02 – Evolução da taxa de contração de acordo com a data de avaliação



Fonte: Os Autores

Tabela 2 – Registros fotográficos da evolução da lesão



Fonte: Os Autores

DISCUSSÃO

No processo de evolução da cicatrização percebeu-se um aumento significativo da porcentagem de tecido de granulação ao decorrer da utilização do produto, tal fato pode ser explicado devido a atuação dos ativos que estimulam o tecido de granulação, como ácido-hialurônico por exemplo. O Ácido Hialurônico no processo de cicatrização de feridas desempenha uma ação importante na fase proliferativa do processo de cicatrização organizando de forma efetiva a derme, o que favorece um meio adequado para que se aconteça a síntese de colágeno e elastina, devido a sua capacidade maior de retenção de água, proporcionando a proliferação de células e rapidez no processo de cicatrização.^{4,5}

Ainda em relação à evolução da ferida, percebeu-se uma redução total do tecido necrótico, que pode ser explicado pela atuação da enzima papaína que tem ação desbridante e anti-inflamatória. A sua ação anti-inflamatória pode ser explicada pela remoção dos restos teciduais e constituintes insolúveis que estão presentes no exsudato inflamatório.⁶

Um estudo que avaliou a cicatrização em feridas contaminadas verificou que a papaína modulou o processo inflamatório, e estimulou a formação do tecido de granulação, através da organização das fibras de colágeno, otimizando assim a proliferação celular.⁷

CONSIDERAÇÕES FINAIS

O uso de fitoterápicos no tratamento da ferida mostrou-se eficiente e trouxe resultados

satisfatórios quanto à cicatrização e o desfecho do caso, durante todo o tratamento.

Percebeu-se no desfecho do caso uma completa cicatrização da ferida em um curto período de tempo, durante a utilização do produto não houve nenhuma reação alérgica ou irritabilidade reforçando os benefícios da utilização de componentes naturais no tratamento de feridas.

Dentre as limitações do estudo destaca-se a necessidade de sistematizar as avaliações de feridas através de ferramentas objetivas que instrumentalizem o enfermeiro na tomada de decisão.

A literatura quanto ao uso de fitoterápicos revelou-se escassa no que se refere ao tratamento de feridas, requerendo mais pesquisas e estudos sobre o tema.

Por fim, o uso de produtos naturais contribui para a melhora da qualidade de vida dos pacientes com feridas, de forma sustentável e econômica.

REFERÊNCIAS

- 1-Associação Brasileira de Estomaterapia [Internet]. Feridas. São Paulo: SOBEST; c2020. [citado em 14 set 2022]; Disponível em: <https://sobest.com.br/feridas/>.
- 2-Oliveira AC, Rocha DM, Bezerra SMG, Andrade EMLR, Santos AMR, Nogueira LT. Qualidade de vida de pessoas com feridas crônicas. Acta Paul Enferm [Internet]. 2019 Mar-Apr 32 (2):194-201. [citado em 14 set 2022]; Disponível em: <https://www.scielo.br/j/ape/a/5rXWbmmz3qbNgTJKzwGtK9N/?lang=pt>
- 3-Prefeitura de Florianópolis (SC). Secretaria Municipal de Saúde. Protocolo de Cuidados de Feridas. [Internet]. 2008 Jul. [citado em 14 set

2022]; Disponível em
https://www.saudedireta.com.br/docsupload/134049915626_10_2009_10.46.46.f3edcb3b301c541c121c7786c676685d.pdf.

4-Martelli A, Andrade TAM, Santos GMT. Perspectivas na utilização de fitoterápicos na cicatrização tecidual: revisão sistemática. Arch Health Invest [Internet] 2018 Ago [citado em 14 set 2022];7(8):344-50. Disponível em: <https://archhealthinvestigation.com.br/ArcHI/article/view/3047/pdf>

5-Silva APR, Silva JC, Campos RMB, Abreu AM. O uso do ácido hialurônico para cicatrização de feridas: revisão integrativa da literatura. Pesquisa, Sociedade e Desenvolvimento [Internet] 2022 Abr [citado em 14 set. 2022];11(5): e58711528581. Disponível em: <https://rsdjournal.org/index.php/rsd/article/view/28581/24879>.

6-Cabral JFF, Sampaio LRL, Pena SBS, Ferreira SL, Vidal CT, Freire GMM, et al. Potencial da papaína em relação ao seu efeito na cicatrização de feridas crônicas: revisão integrativa. Rev Tendên Enferm-RETEP [Internet] 2017 [citado em 14 set 2022];9(3):2276-80. Disponível em: <http://www.coren-ce.org.br/wp-content/uploads/2019/02/POTENCIAL-DA-PAPA%C3%8DNA-EM-RELA%C3%87%C3%83O-AO-SEU-EFEITO-NA-CICATRIZA%C3%87%C3%83O.pdf>

7-Brito Junior LC, Ferreira LP. Cicatrização de feridas contaminadas tratadas com papaína. Medicina (Ribeirão Preto) [Internet] 2015 [citado em 14 set. 2022]; 48(2):168-74. Disponível em: <https://www.revistas.usp.br/rmrp/article/view/99751>.

Declaração de contribuição:

Carolina Leticia dos Santos Cruz: Interpretação dos dados e redação e revisão crítica

Ana Carolina Alvarenga: Obtenção e análise dos dados

Ester Maria Ferreira: Interpretação dos dados e redação e revisão crítica

Fomento e agradecimento: Pharmacure

Submissão: 03-10-2022

Aprovado: 04-11-2022